



Личный кабинет питомца на сайте zoolux.vet.

Наши телефоны: (094)828 98 38, (044)228 98 38

НАШИ КЛИНИКИ РАБОТАЮТ КРУГЛОСУТОЧНО.

Дата записи в журнале: 2021-04-25 22:50:11

Кличка животного: Вайс

ФИО: Романова Євгенія Юрїївна. Розплідник "SHERING BERG"

Назначенные исследования

ЕХО КГ Назначил: Гончаров Владислав Вадимович

Исполнитель: Гончаров Владислав Вадимович

ЭХОКГ

Показатель	Результат	Единица	Норма	Отклонение
ЧСС	160,0	уд/мин	-	-
МЖПд (VSd)	4,80	мм	-	-
ЗСЛЖд (LVWd)	4,20	мм	-	-
ЛП в длинной оси, мм	13,0	мм	10,0 - 16,0	норма
ЛП в короткой оси	12,3	мм	0,0 - 16,0	норма
Ширина аорты	10,0	мм	0,0 - 15,0	норма
ЛП/Ао	1,23		-	-

ДМПП: Не выявлено

ДМЖП: Не выявлено

Заключение: ЭХО признаков утолщения стенок левого желудочка не выявлено.
Камера левого предсердия не расширена.
ЭХО признаков нарушения гемодинамики не выявлено.;
Рекомендована повторная ЭХОКГ через 12 мес.

Рентгенологічне дослідження Назначил: Гончаров Владислав Вадимович

Исполнитель: Гончаров Владислав Вадимович

Рентгенологічне дослідження

Параметри знімку

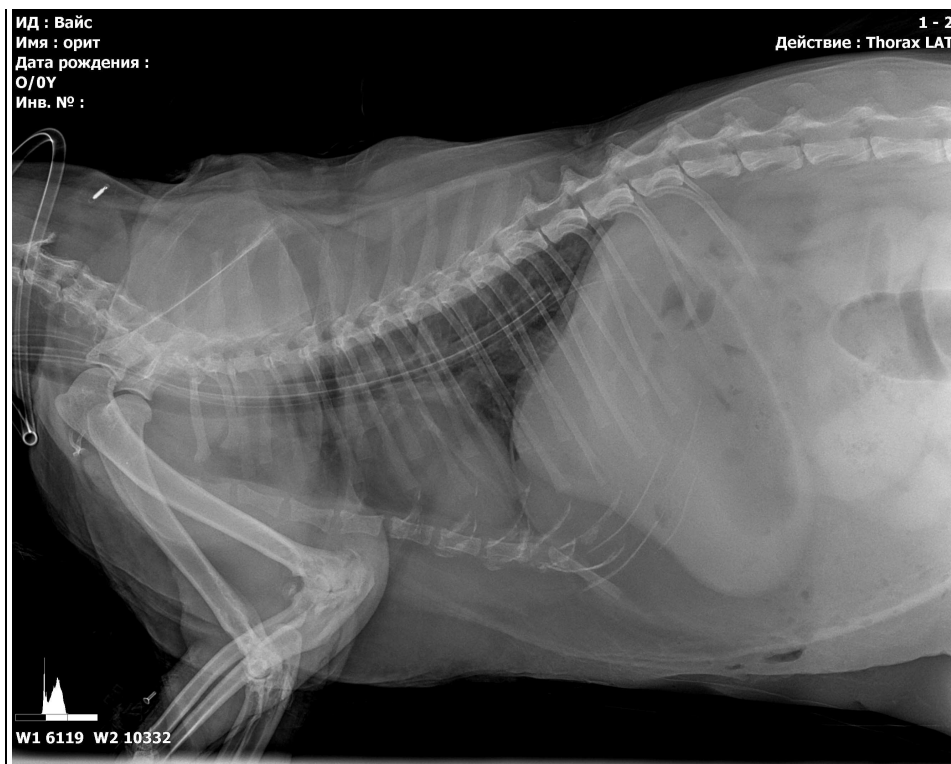
Проекція: лат

Показатель	Результат	Единица	Норма	Отклонение
kV	70,000		-	-
mAs	4,000		-	-

Зображення

Описание: лат (26.04.2021 1:42:00)

Автор: Челаков Юрій Юрійович



Цитологическое исследование тканей Назначил: Гончаров Владислав Вадимович
Исполнитель: Скулімовська Ганна Станіславівна

Цитологическое исследование тканей

Место отбора: брижеечный лимфоузел
Способ отбора: интраоперационно
Результат исследования: Образцы представлены клетками лимфоидного ряда. Популяция состоит из средних лимфоцитов около 10%, сегментоядерных нейтрофилов до 5%, мелких лимфоцитов- до 85%.
Цитологический диагно-реактивный лимфатический узел

Гістологічне дослідження тканин Назначил: Гончаров Владислав Вадимович
Исполнитель:

Результаты НЕ ОФОРМЛЕНЫ!