

**РЕЗУЛЬТАТ ИССЛЕДОВАНИЯ №
000005840 от 26.05.2020**

Пациент: Наоми, Басенджи,

24.12.2019, Female

Владелец: Параничев Дмитрий

Александрович

Контактная информация:

Lida@nv86.ru; тел.

+8(922)7776600

Назначил: Баукова Татьяна

Владимировна, Ветеринарный
доктор

Исследование провел: Баукова

Татьяна Владимировна,

Ветеринарный доктор



Рентгенография полное описание по отделам

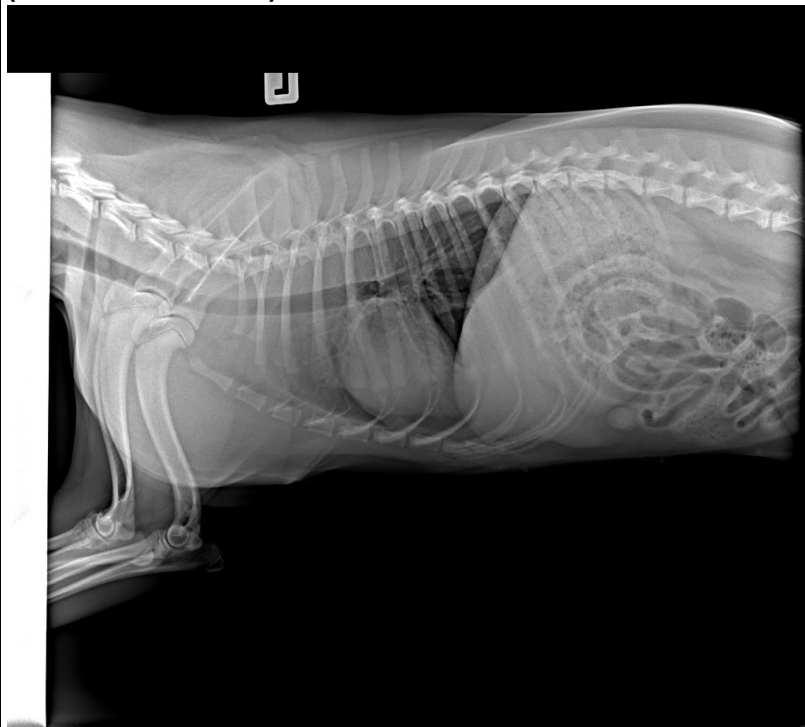
Костно-суставной аппарат

Проекции: -

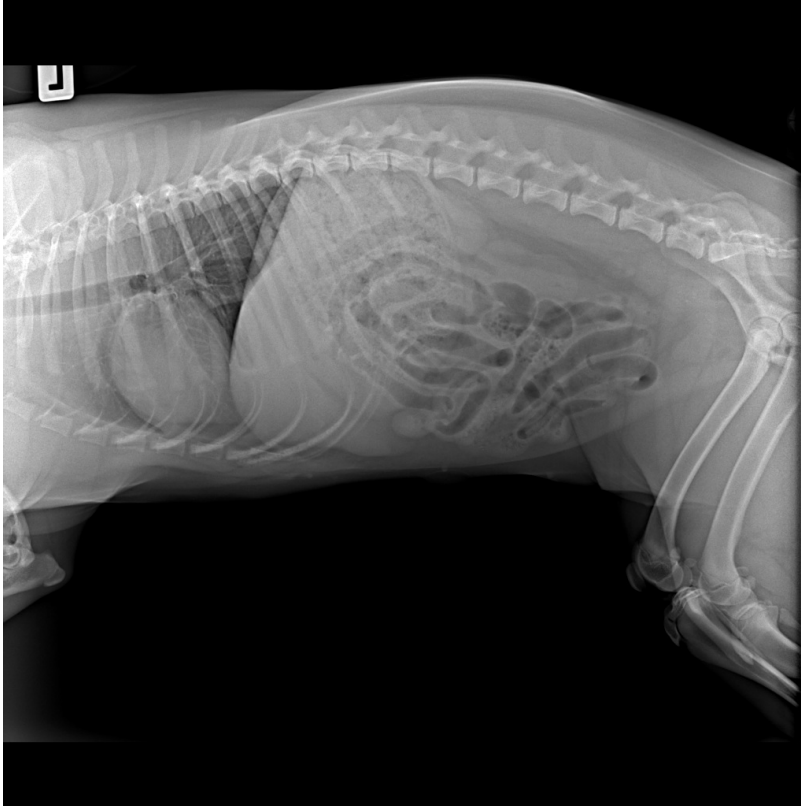Качество рентгенограммы: -

Заключение: -

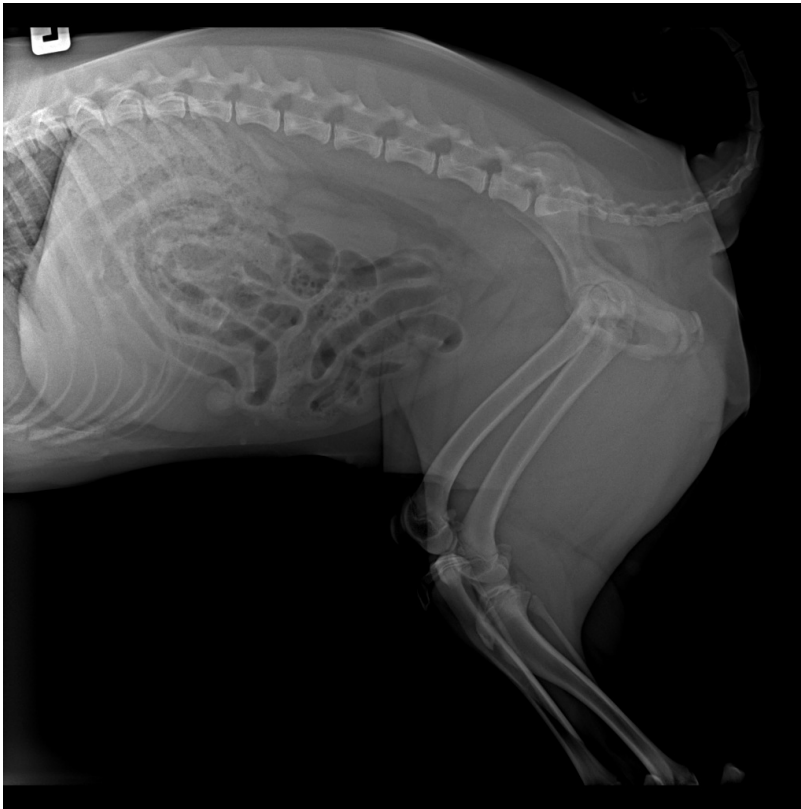**UR200526180602_НАОМИ_Грудн клетка-Бок_193655.jpg:
(26.05.2020 16:41:53)**



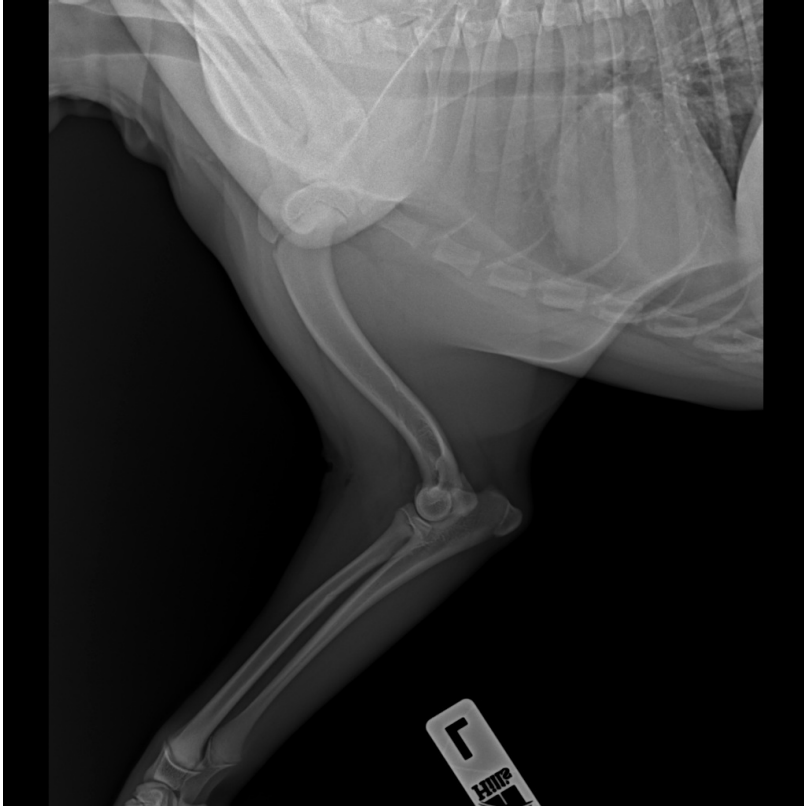
UR200526180602_НАОМИ_Грудн клетка-Бок_193805.jpg:
(26.05.2020 16:42:02)



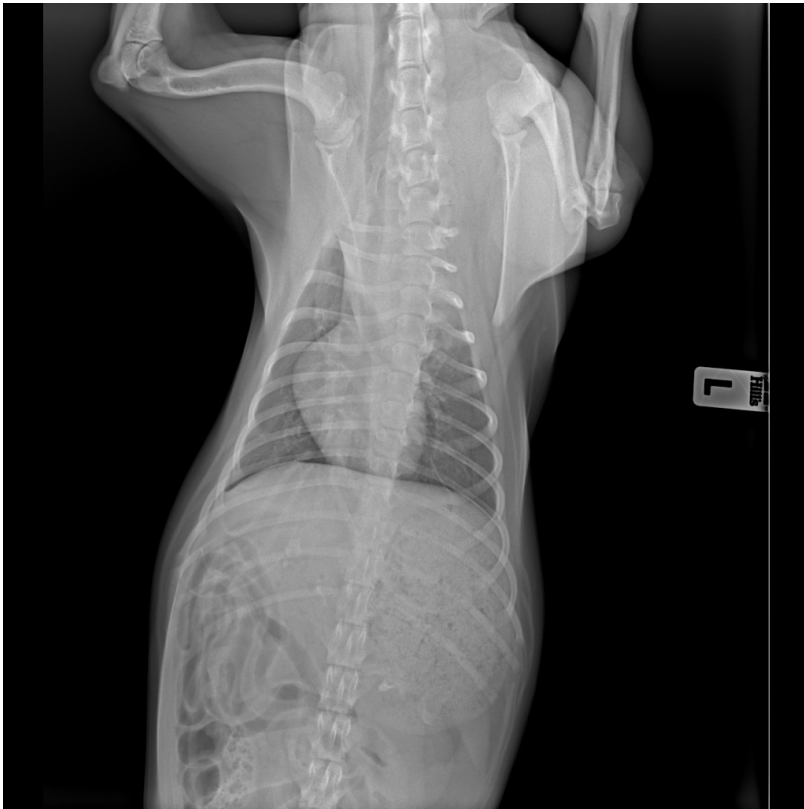UR200526180602_НАОМИ_Грудн клетка-Бок_193819.jpg:
(26.05.2020 16:42:08)



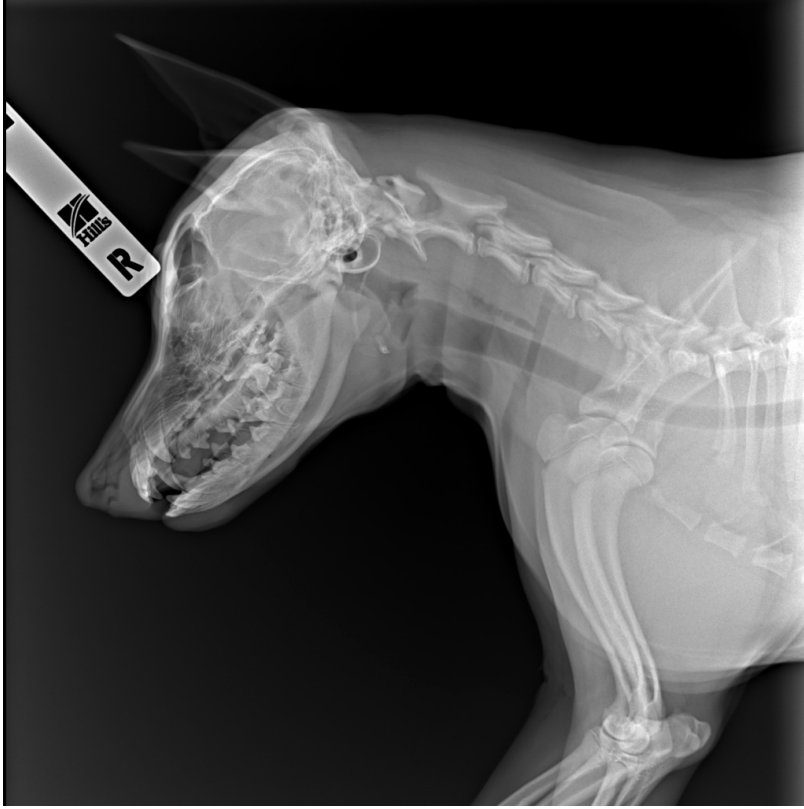
UR200526180602_НАОМИ_Грудн клетка-Бок_193850.jpg:
(26.05.2020 16:42:17)



UR200526180602_НАОМИ_Грудн клетка-Бок_193905.jpg:
(26.05.2020 16:42:26)



UR200526180602_НАОМИ_Грудн клетка-Бок_193924.jpg:
(26.05.2020 16:42:36)



UR200526180602_НАОМИ_Грудн клетка-Бок_193938.jpg:
(26.05.2020 16:42:43)

