

РЕЗУЛЬТАТ ИССЛЕДОВАНИЯ № 000004327 от 28.03.2019

Пациент: Кира Д, Канарейка, 15.07.2016, Female
Владелец: Архипова Анастасия Владимировна
Контактная информация: г. Тюмень, ул. Северная, 3, кв.8; anastasyasun@gmail.com; тел. +8(922)0084661; г. Тюмень, ул. Северная, 3, кв.8
Назначил: Козырева Олеся Константиновна, Ветеринарный врач
Исследование провел: Коурова Светлана Сергеевна, Ассистент

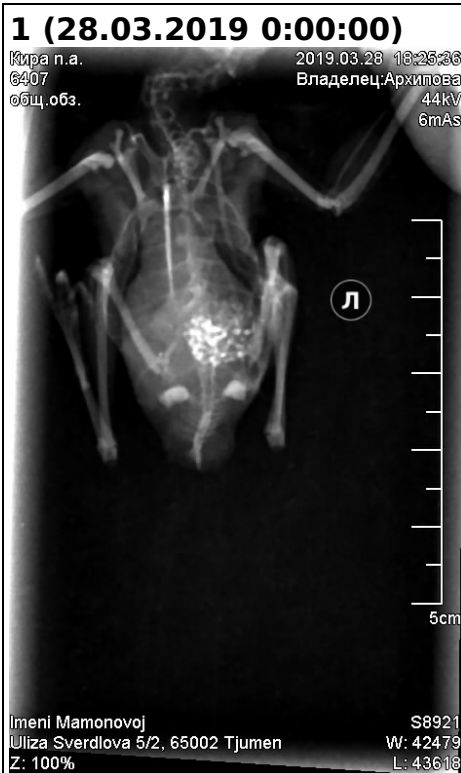ВЕТЕРИНАРНАЯ КЛИНИКА
имени **ЕВГЕНИИ МАМОНОВОЙ**

Рентген-исследование по направлению из сторонних клиник (2 проекции)

Рентген

Описание:

на обзорном рентгене яйцо не визуализируется, визуализируется образование из множества мелких рентгенконтрастных предметов .
дифференциальные диагнозы- песок в ЖКТ, новообразование

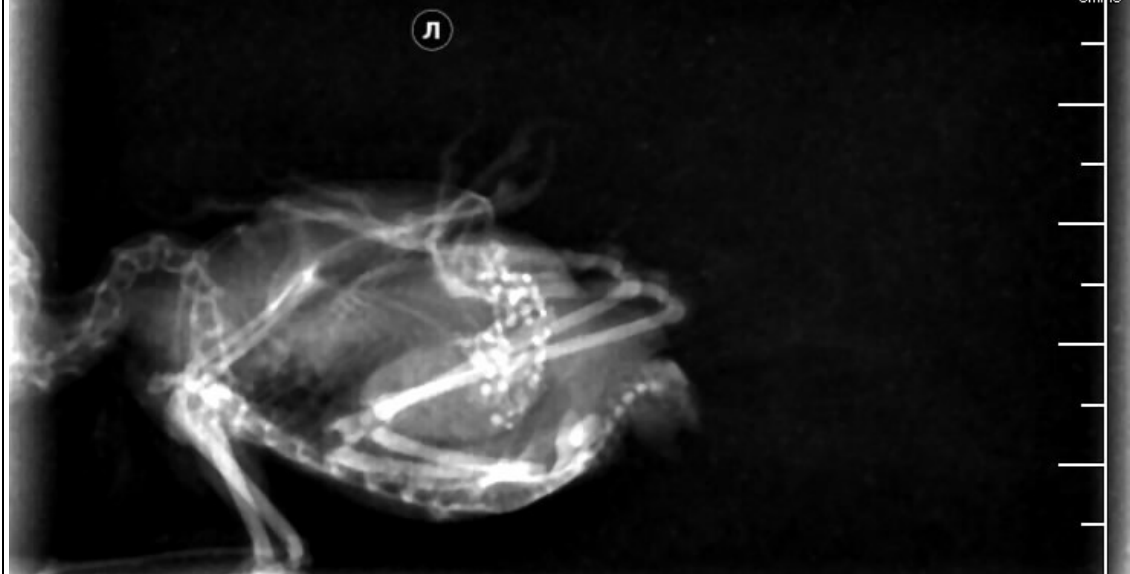


2 (28.03.2019 0:00:00)

Кира п.а.
6407
общ.обс.

2019.03.28 18:28:43
Владелец: Архипова

41kV
6mAs



Имени Мамоновой
Улица Свердлова 5/2, 65002 Тюмень
Z: 100%

Экз 01
520
W: 35700
L: 45285