

Дата создания выписки: 14.09.2021 09:20

Ф.И.О. Владельца: Новиков Алексей Владимирович

Питомец: Дита-Д

Вид животного: Кот, **Возраст:** 2 г. 2 м., **Пол:** С

Дата приема: 14.09.2021 09:20 **время:** 09:20

Результат цитологического исследования:

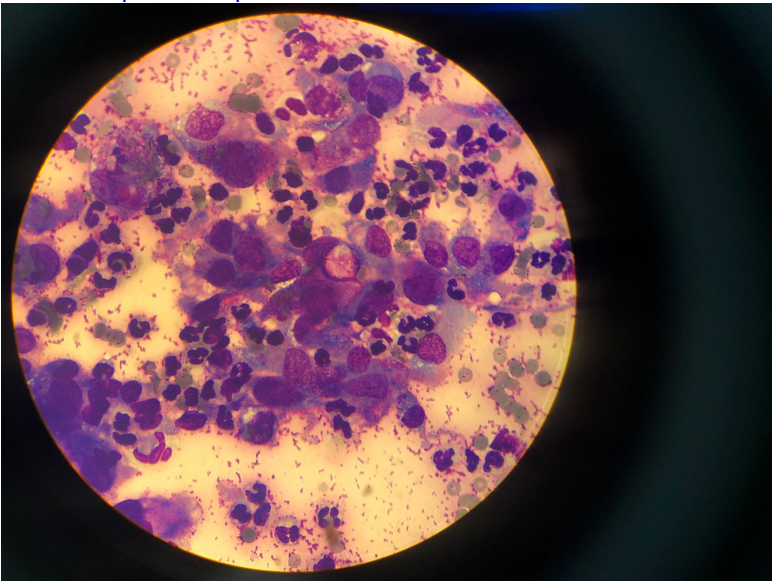
Материал получен методом мазка-отпечатка из "вскрывшегося" новообразования. Новообразования множественные мелкие, плотные, неподвижные, безболезненные, расположена на брюшной стенке подкожно (по белой линии живота и от белой линии живота латерально).

Препарат высокого цитоза. Преобладают нейтрофилы с признаками фагоцитоза бактерий. Реактивные макрофаги. Встречаются пласты клеток, расположены близко друг другу, овальные или округлые, ядро овальной или округлой формы с нежным хроматином. Ядерно-цитоплазматическое соотношение клеток увеличено умеренно. Ядрышки единичные. Встречаются многоядерные клетки (3 и 4 ядра). Также встречаются фибробласты без признаков атипии.

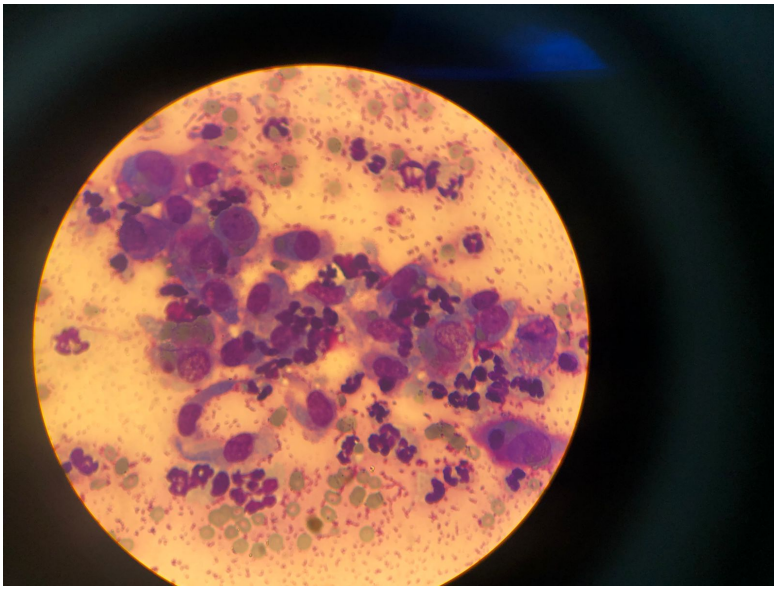
Заключение: данная картина характерна для гранулематозного воспалительного процесса, пласты плоского эпителия и наличие фибробластов указывают на хронический процесс (разрастание тканей).

Комментарий: рекомендовано хирургическое лечение с последующим гистологическим исследованием для типирования тканей.

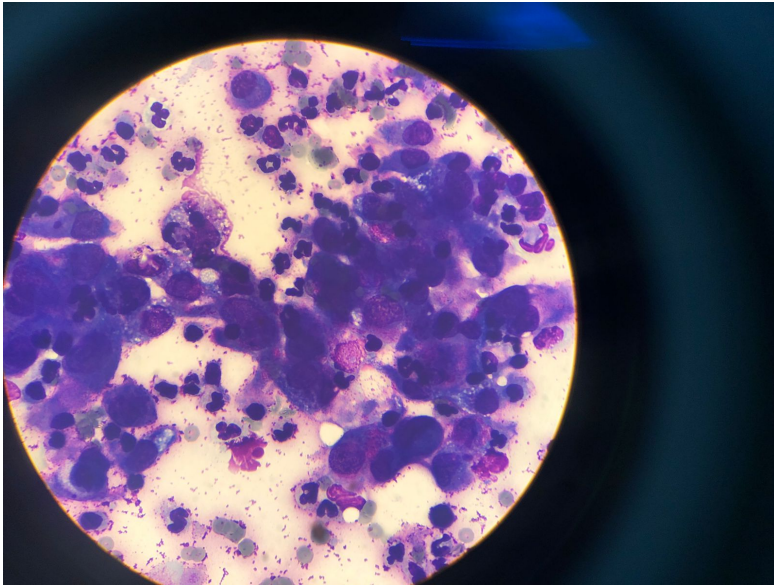
[Полная версия изображения](#)



[Полная версия изображения](#)



[Полная версия изображения](#)



Ветеринарный врач: Наровская Анастасия Евгеньевна